第17回日本乳癌学会北海道地方会
教育セミナー【診断】

札幌医科大学
消化器・総合、乳腺・内分泌外科
島　宏彰

COI

The Japanese Breast Cancer Society
since 1992

筆頭演者の利益相反状態の開示

すべての項目に該当なし

症例 1

症例

- 59歳、女性
- 主訴：左乳房の発赤・腫脹
- 現病歴：上記主訴に来院
- 触診：左乳房に広範な発赤・硬結

Q

触診から推測されることは？

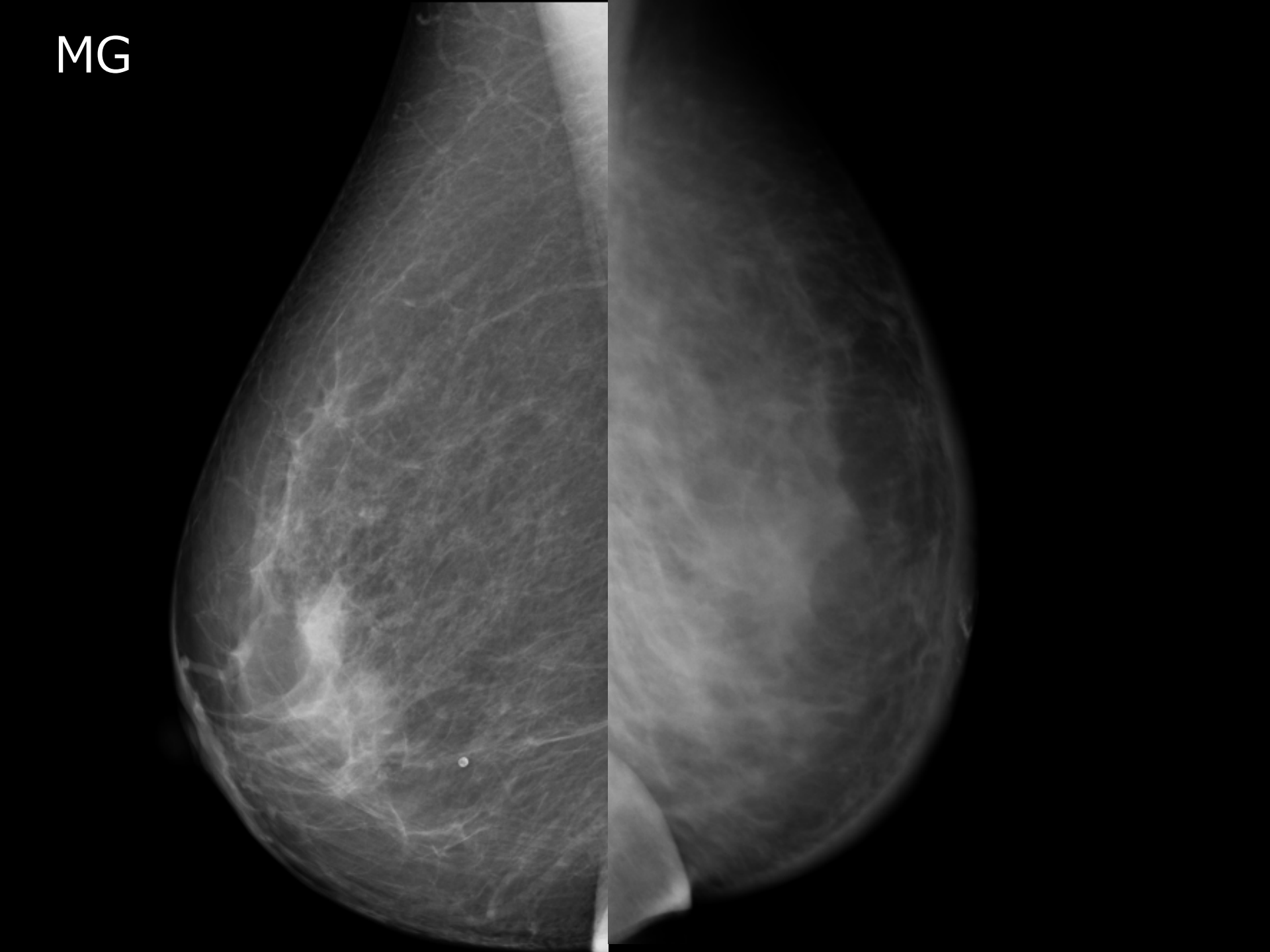
MG

Q

MGの所見は？
MGのカテゴリーは？

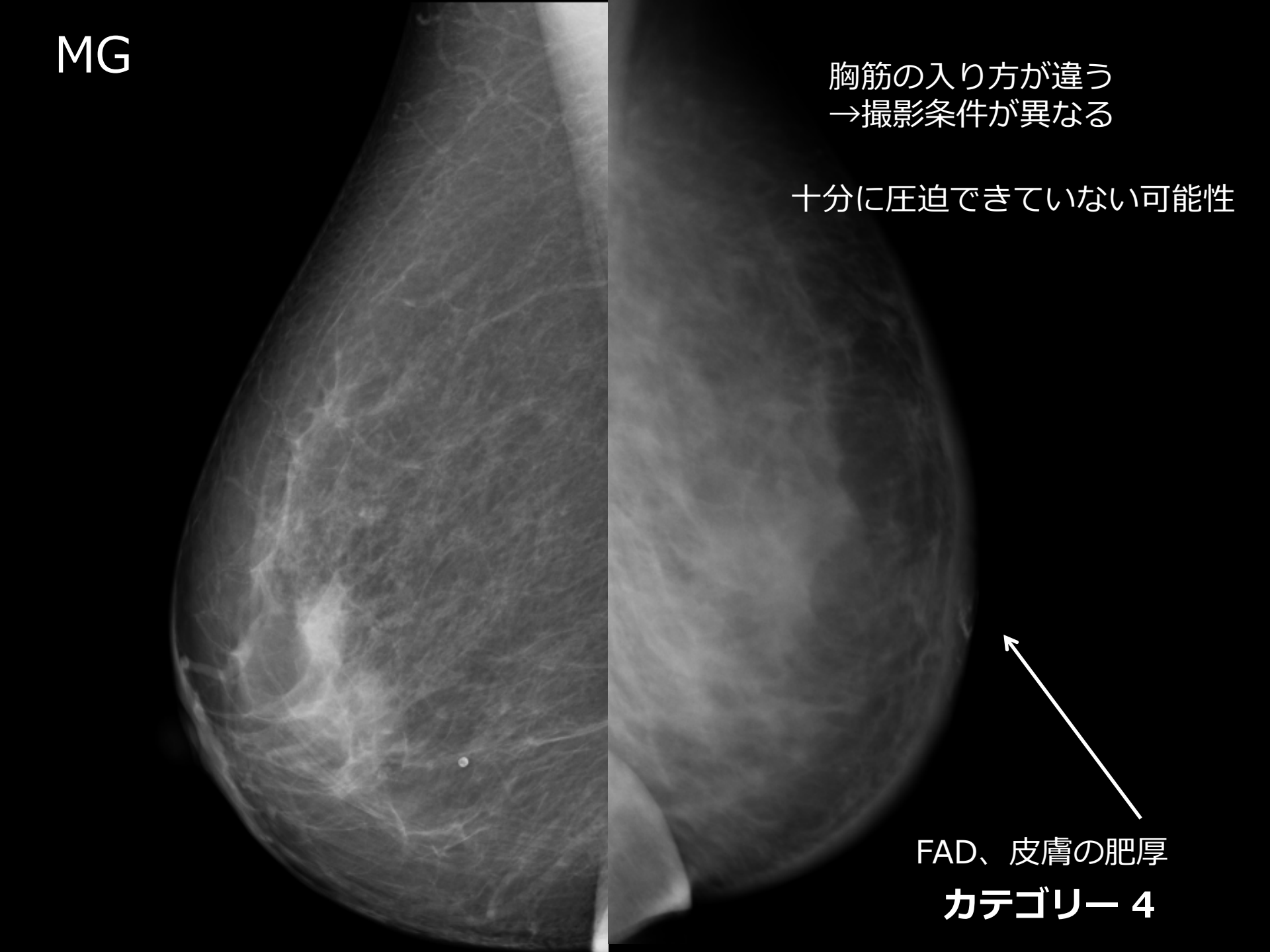
MG
胸筋の入り方が違う
→撮影条件が異なる
十分に圧迫できていない可能性
FAD、皮膚の肥厚
カテゴリー 4

US

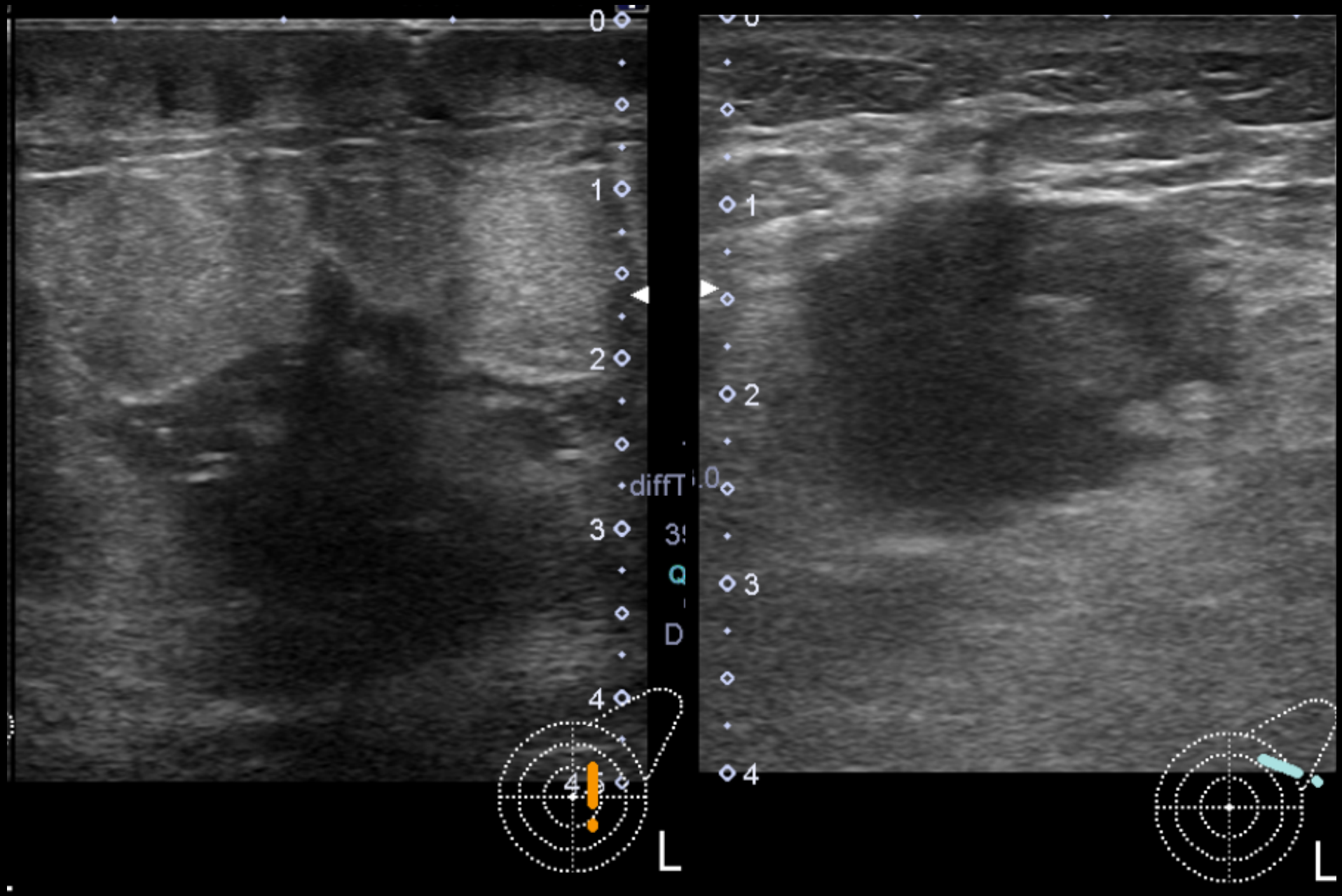

Q

USの所見は？

MRI

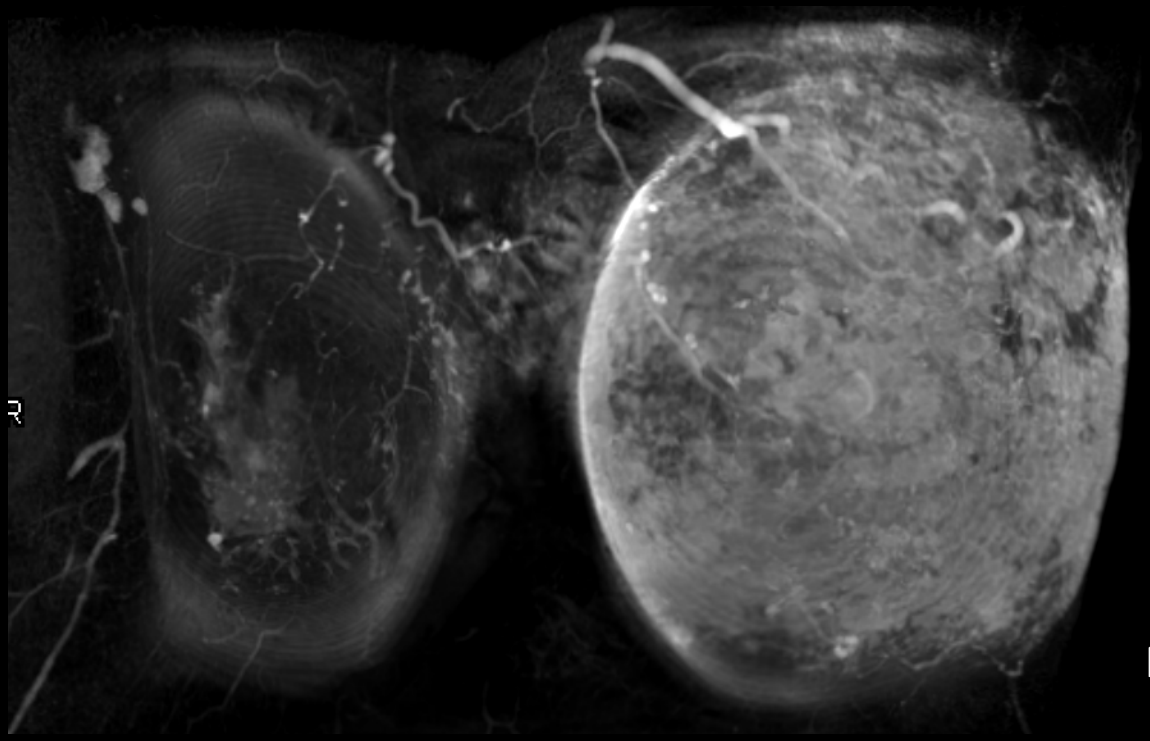

MIP画像

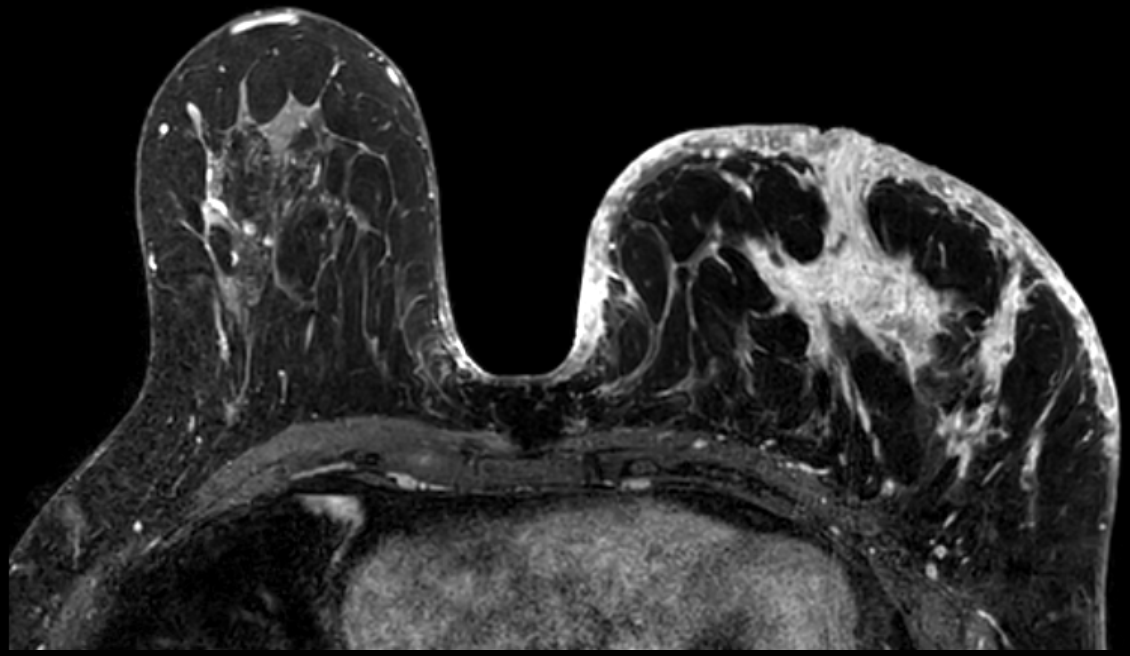

eTHRIVE法

Enhanced-T1 High Resolution
Isotropic Volume Excitation

Q

MRIの所見は？

臨床経過

- 【パンチ生検】
- Carcinoma, consistent with inflammatory breast cancer
  - NG3, ER-, PgR-, HER2 3+, Ki67 80%
  - リンパ管内に腫瘍塞栓あり

- 【治療方針】
- 化学療法
  - DHx4→FECx4

ガイドラインでは

National Comprehensive Cancer Network®

NCCN Guidelines Version 1.2019
Inflammatory Breast Cancer

NCCN Guidelines Index
Table of Contents
Discussion

CLINICAL PRESENTATION[a]	WORKUP
	• History and physical exam by multidisciplinary team • CBC • Comprehensive metabolic panel, including liver function tests and alkaline phosphatase

MG所見の変化

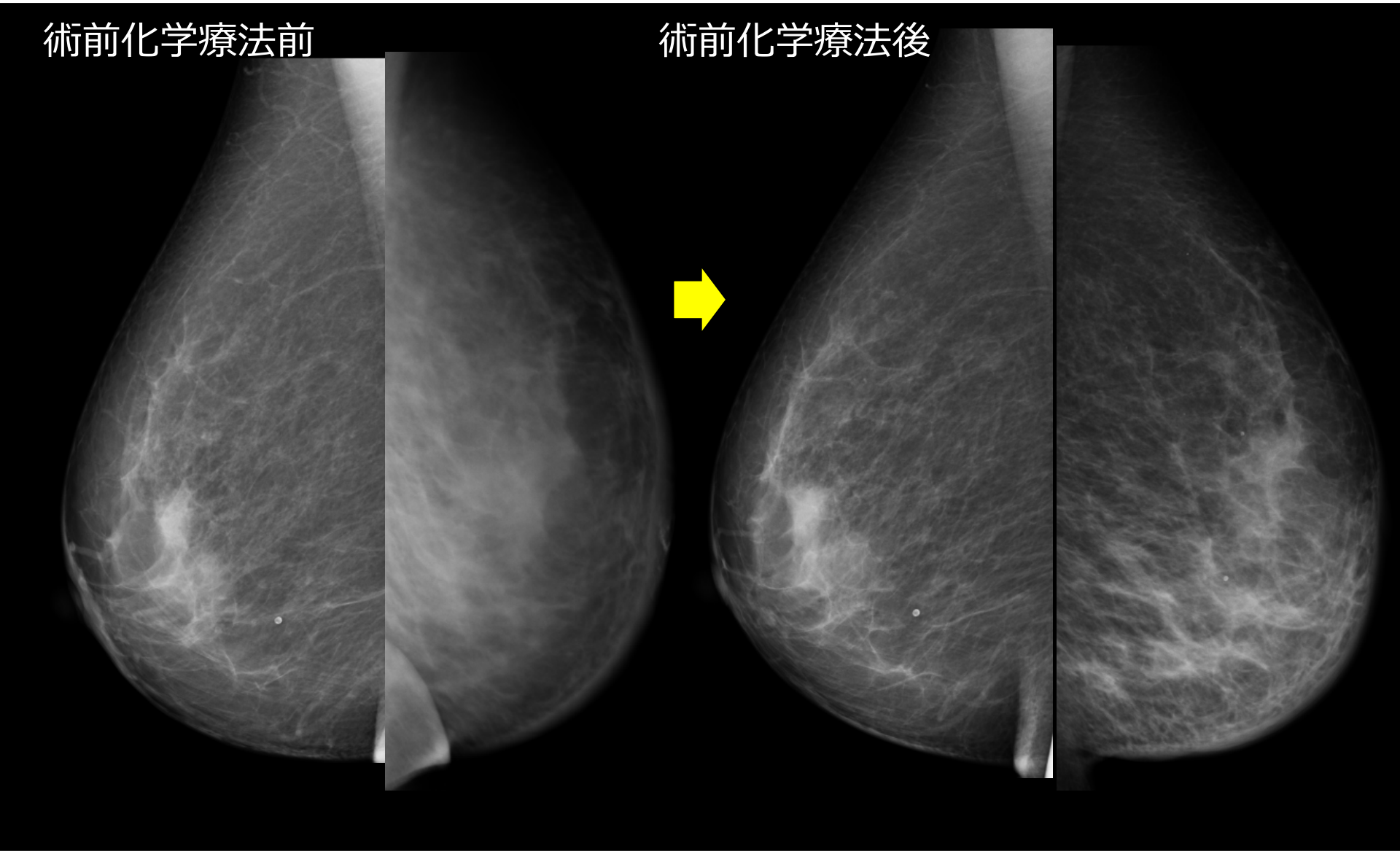

US所見の変化

術前化学療法前

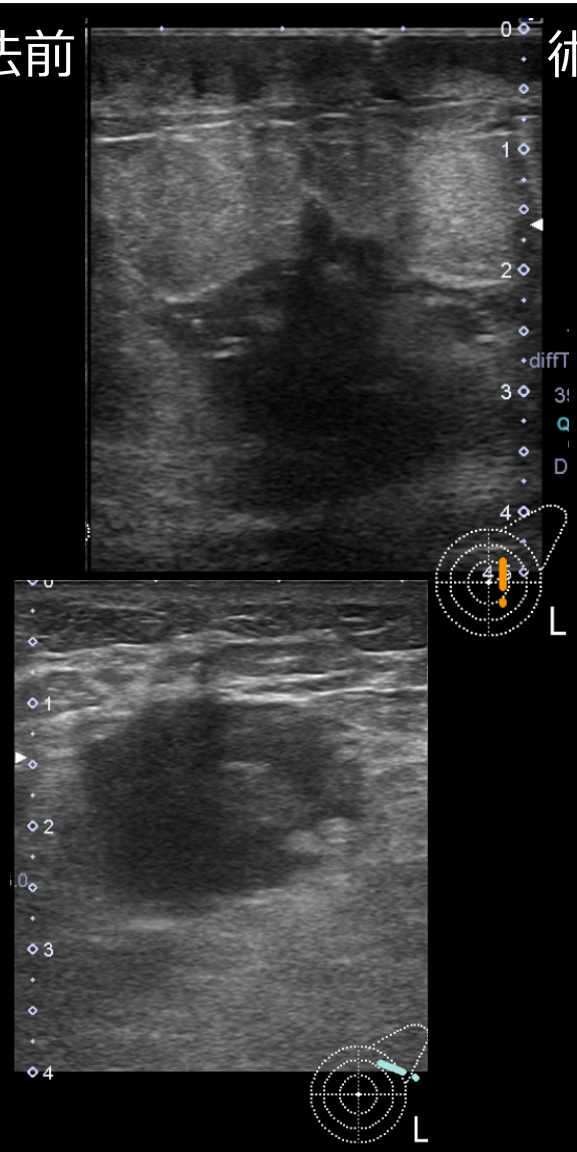

術前化学療法後

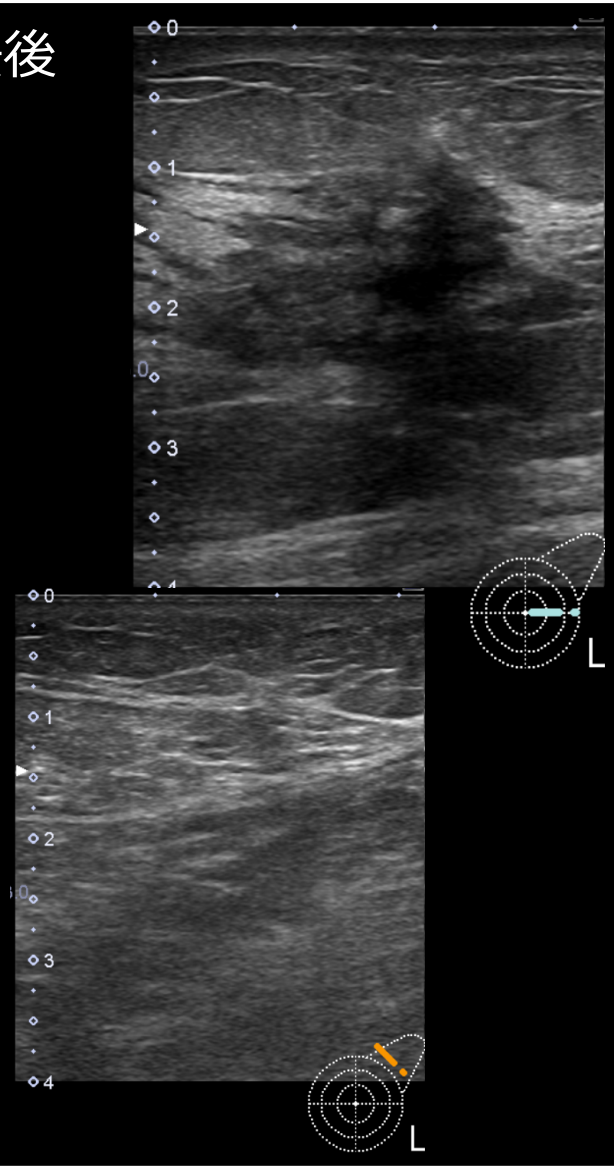

MRI所見の変化

術前化学療法前

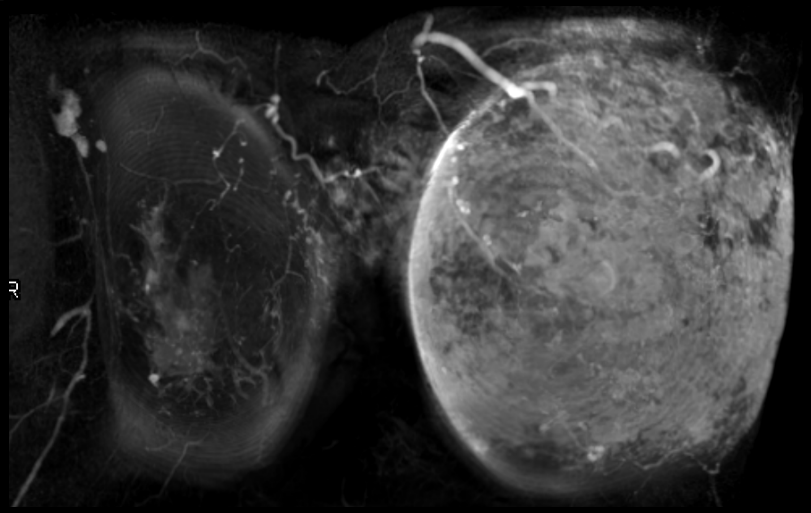

術前化学療法後

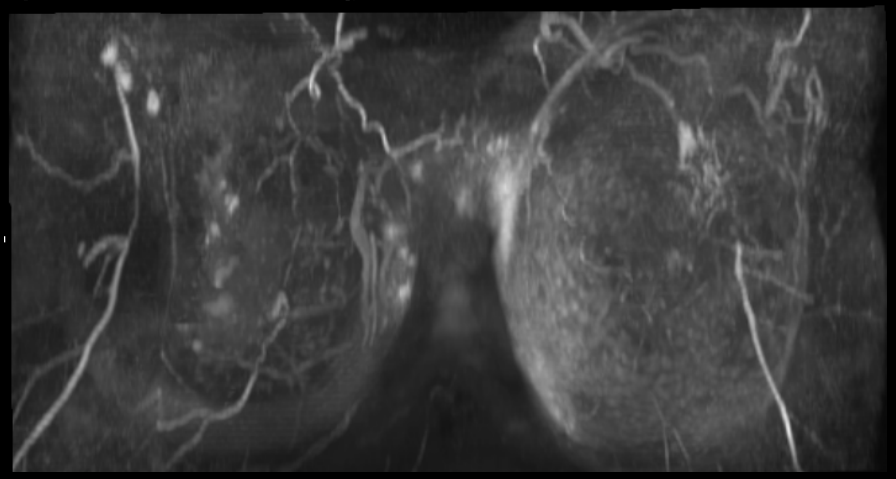

RECIST: PR

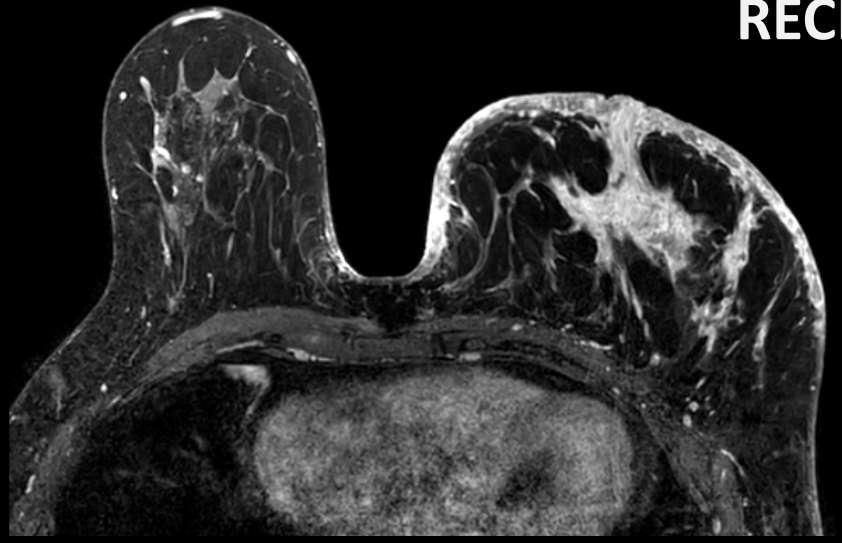

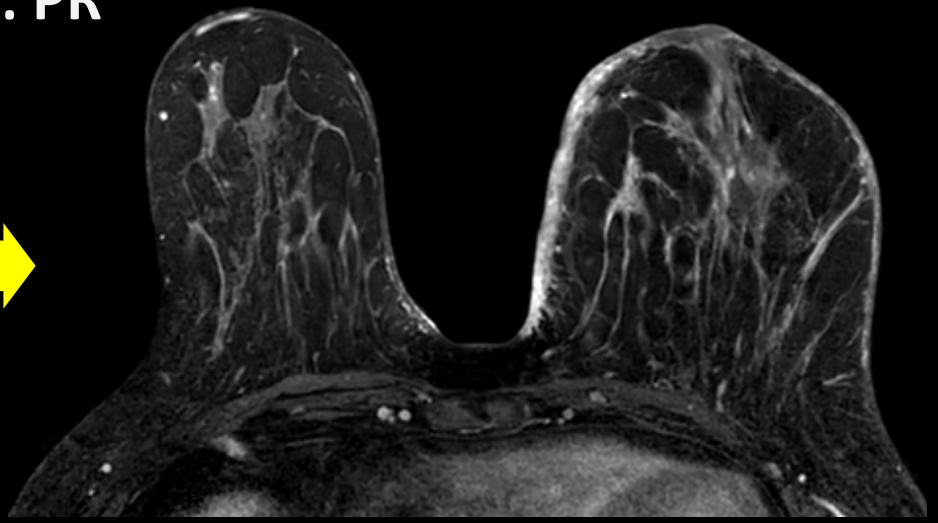

CT所見の変化

術前化学療法前

術前化学療法後

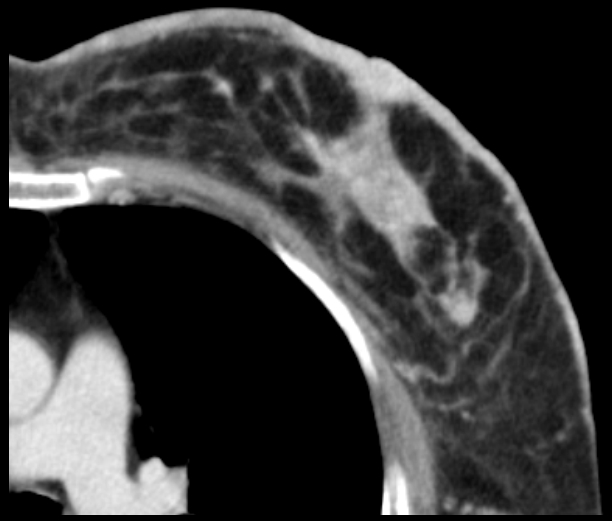

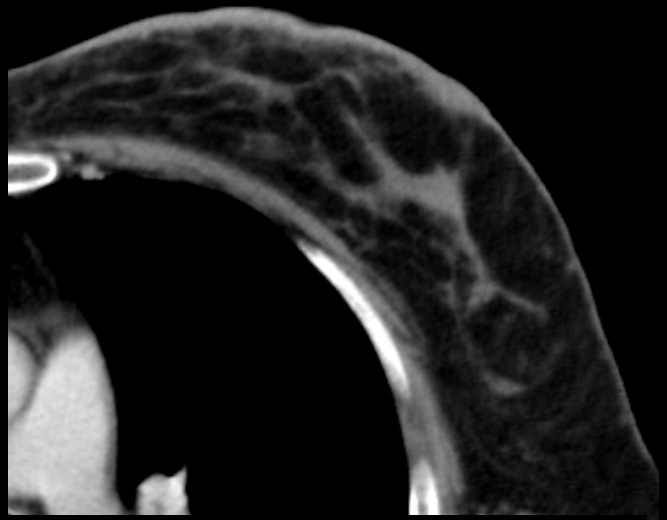

RECIST: PR

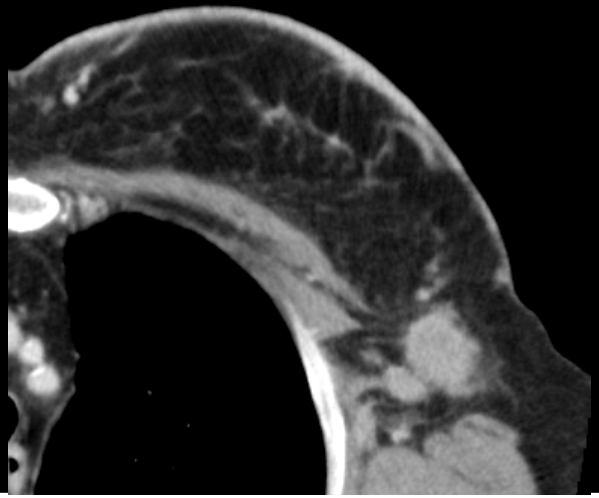

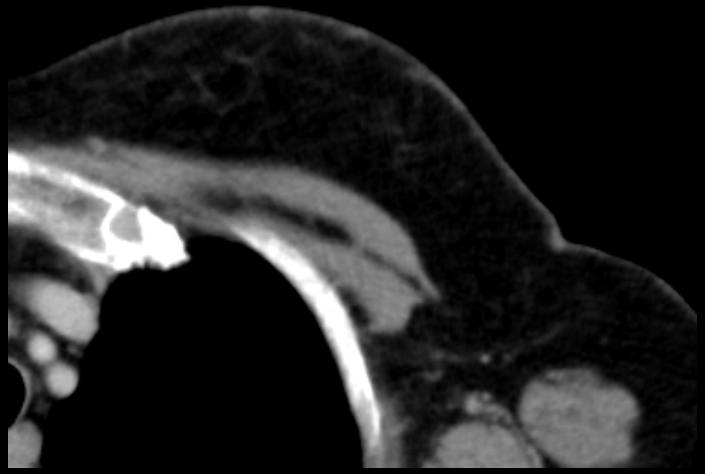

手術と病理診断





Bt+Ax(II)
術中迅速組織診：内側/尾側断端陽性
→追加切除

- Invasive ductal carcinoma, 0.5cm, NG2, ly1, v0, ER0/8, PgR0/8, HER2 3+, Ki67 5%, Grade 1b, ypT1aypN1miM0 pStage IIA
  - 皮膚真皮内にリンパ管侵襲が広がる。追切の皮膚内側にly近接

炎症性乳癌のポイント

- 【診断は治療方針に関わる】
- 炎症性乳癌は化学療法を先行
  - 薬物療法が奏効しoperableとなれば、
  - 手術+放射線治療へ

NCCN guide line ver 1.2019
日本乳癌診療ガイドライン 2018年版

- 【本症例からの学び】
- 皮膚病変は広範に広がることがある
  - 術式に影響するため重要

症例２

症　例

- 34歳、女性
  - 2妊2産、3年前に出産あり授乳中
- 現病歴：3ヶ月前から左乳房痛、腫瘤を自覚し近医を受診

- 併存症:SLE、橋本病
- BMI：35.2

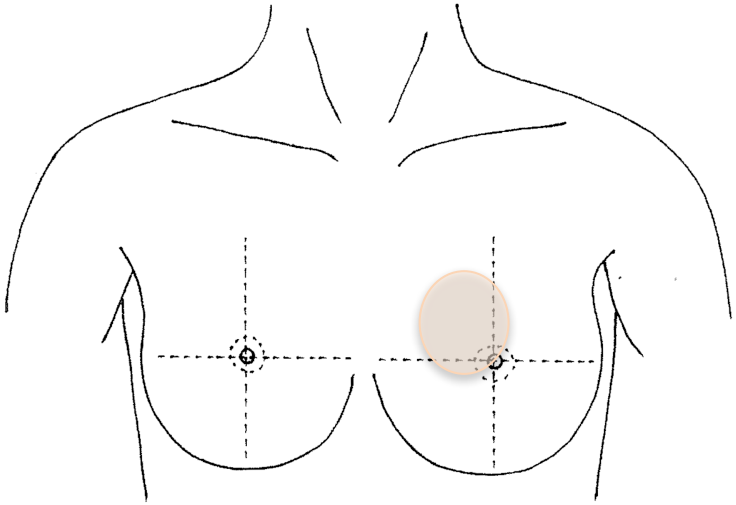

MG

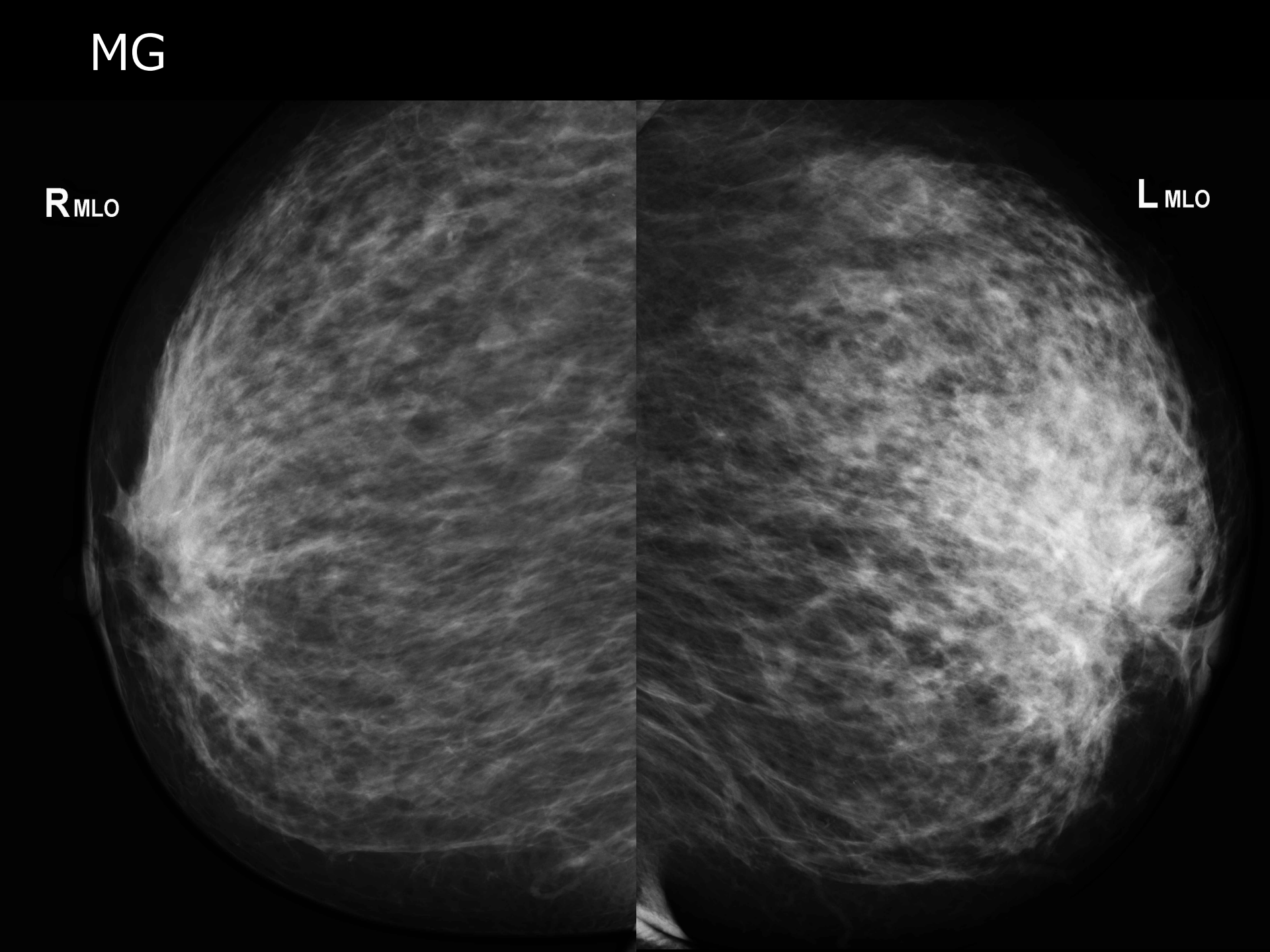

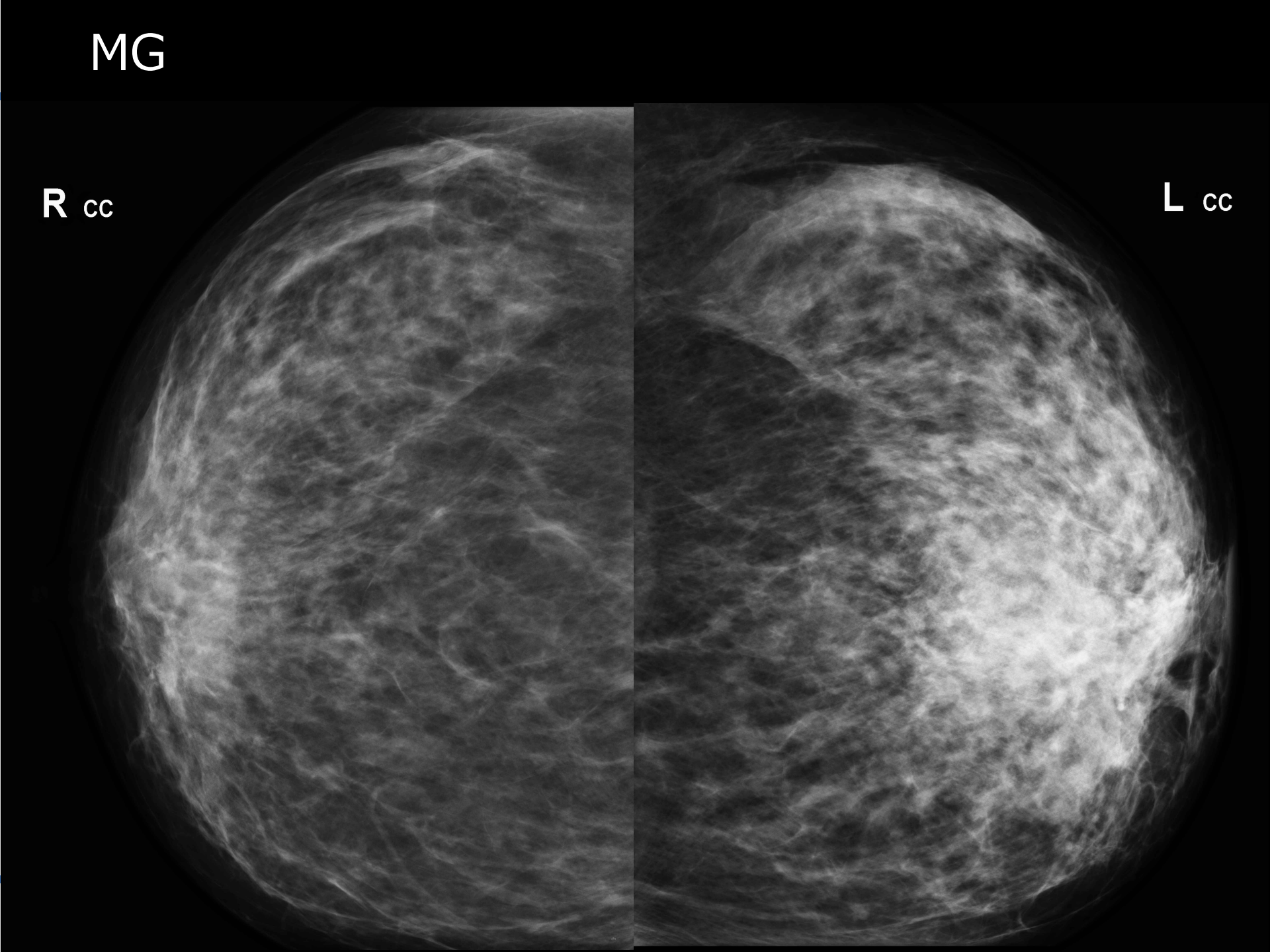
MG
R cc
L cc

Q

MGの所見は？
MGのカテゴリーは？

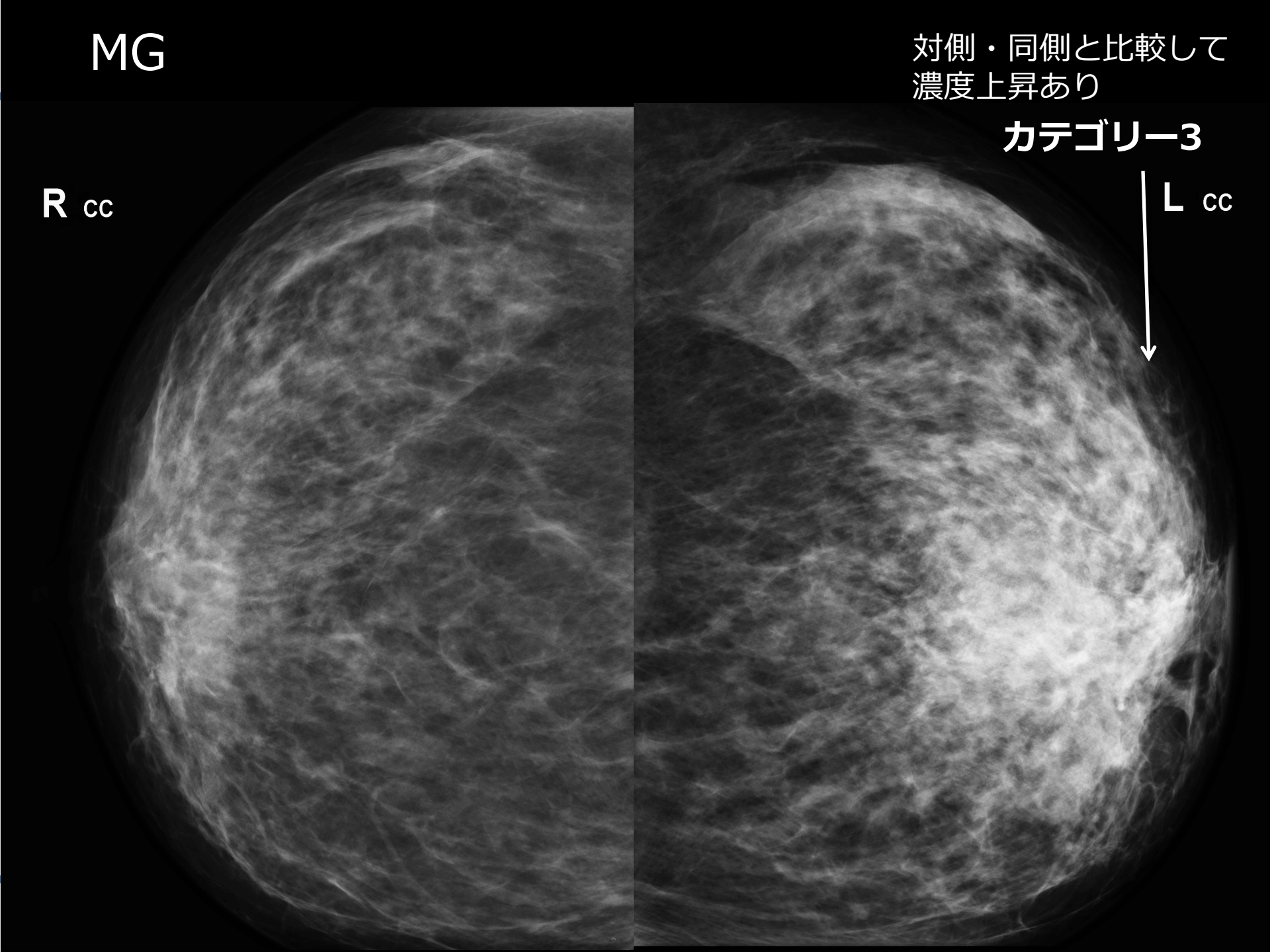
MG
対側・同側と比較して
濃度上昇あり
カテゴリー3
R cc
L cc

US

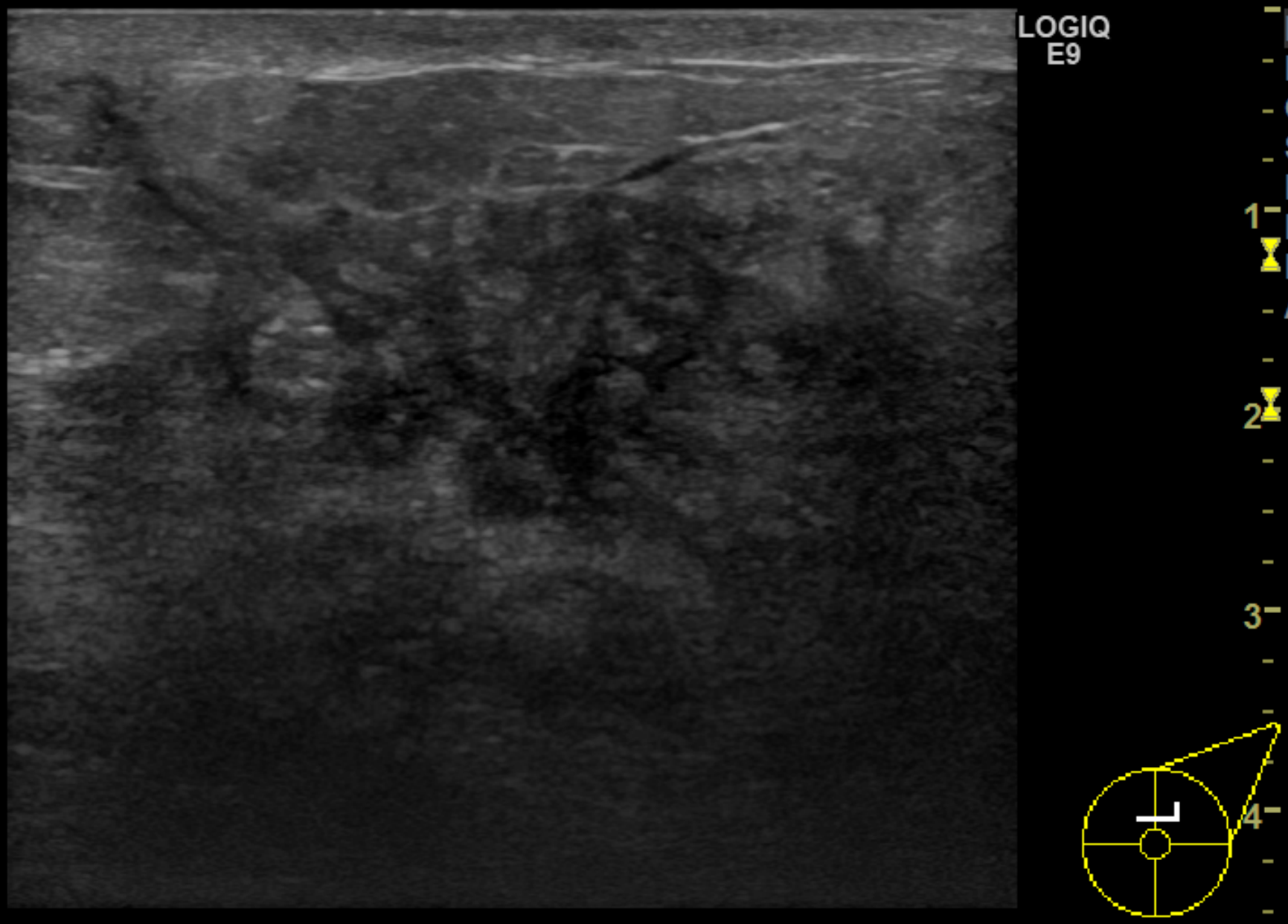

Q

USの所見を加えた総合診断？

MRI

R

L

MIP

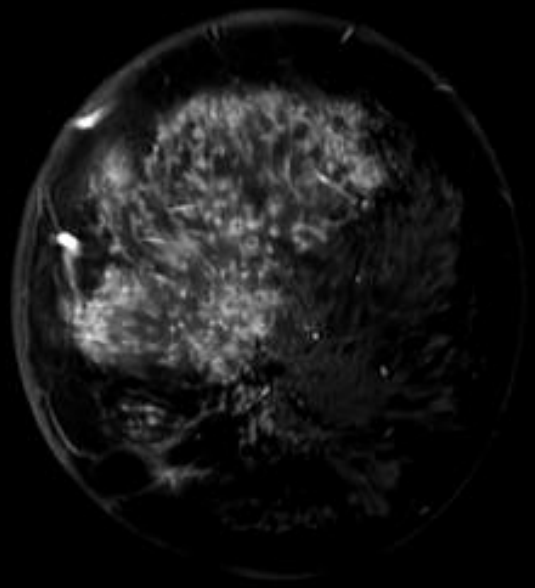

Dynamic 1min
colonal

Q

MRIの所見は？

針生検

- 正常組織、および、mastitis
  - 多数の炎症細胞浸潤を伴った肉芽組織が見られる
  - 乳管周囲にも炎症細胞浸潤を認める

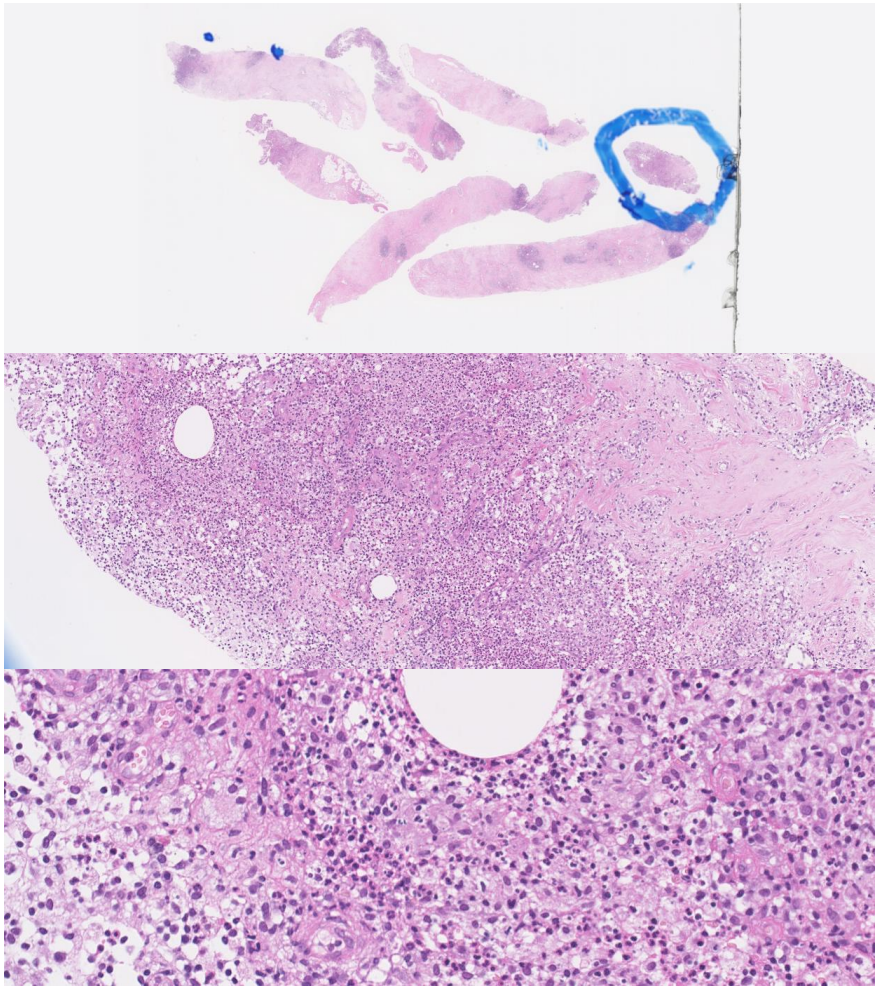

その後の経過

- 1週間の抗生剤投与により改善
- **2ヶ月後**再燃
  - 乳輪周囲から排膿を認めるようになり来院
- 視診：左AB領域に8x5cmの腫瘤を触知
  左AC領域に2箇所小孔を認めた
  - 茶色透明な排液も見られた

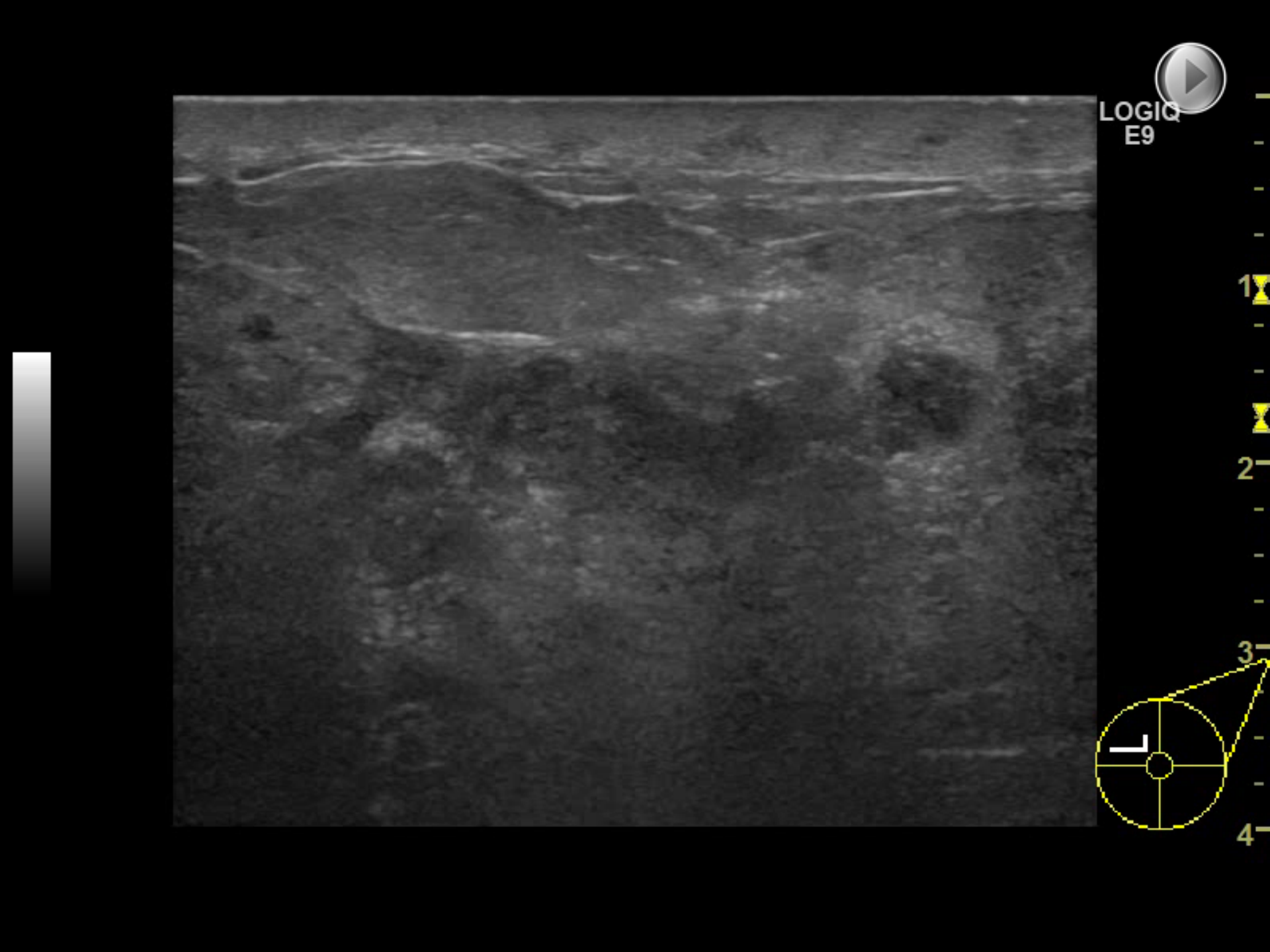
LOGIQ
E9
1
2
3
4

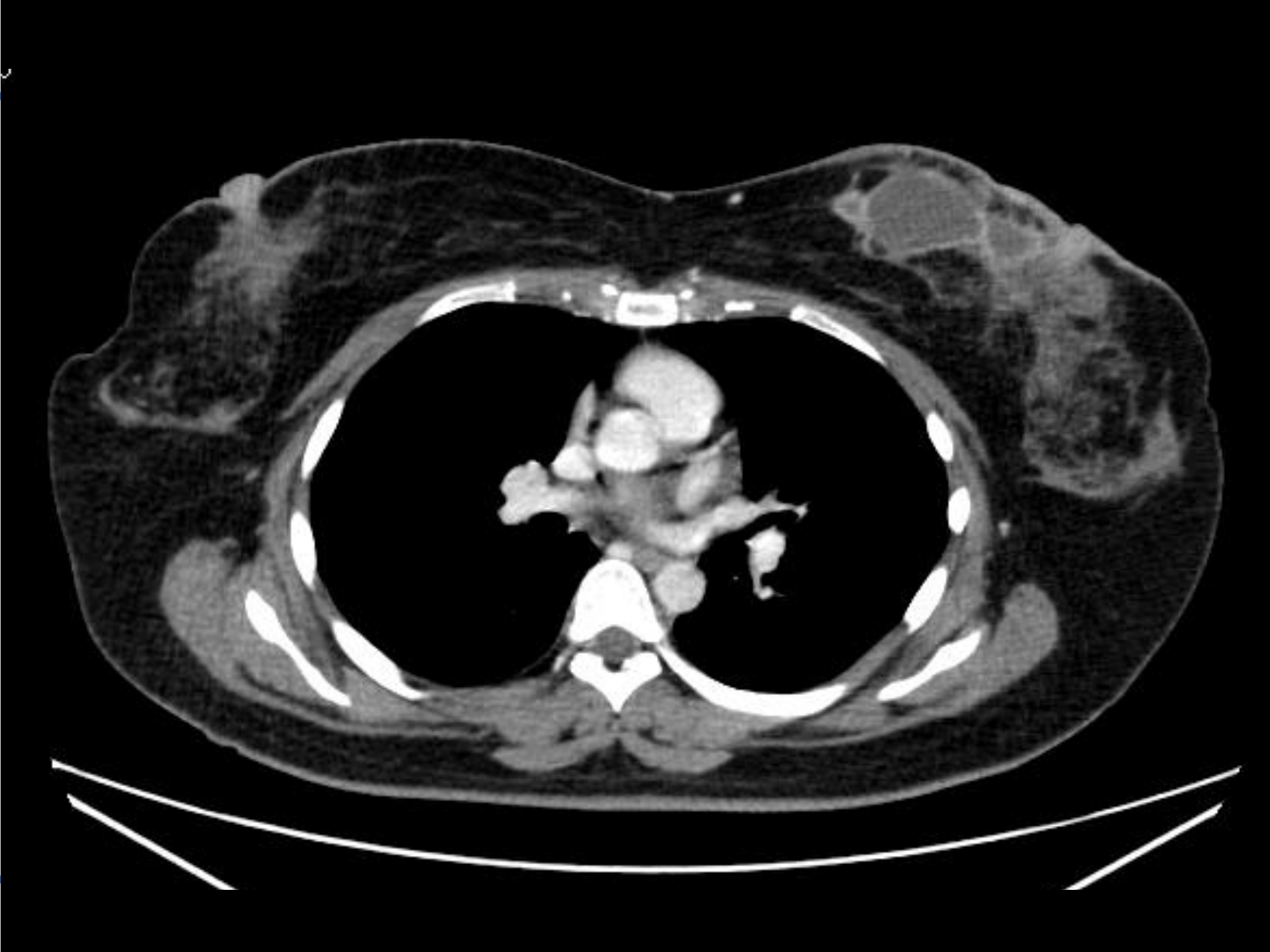

手術

- **病理診断：**
- Mastitis and abscess
  - 乳頭近傍の太い乳管周辺に高度な炎症や膿瘍形成を認める
- **培養検査：**
  - Corynebacterium species
- その後再燃することなく1年が経過している。

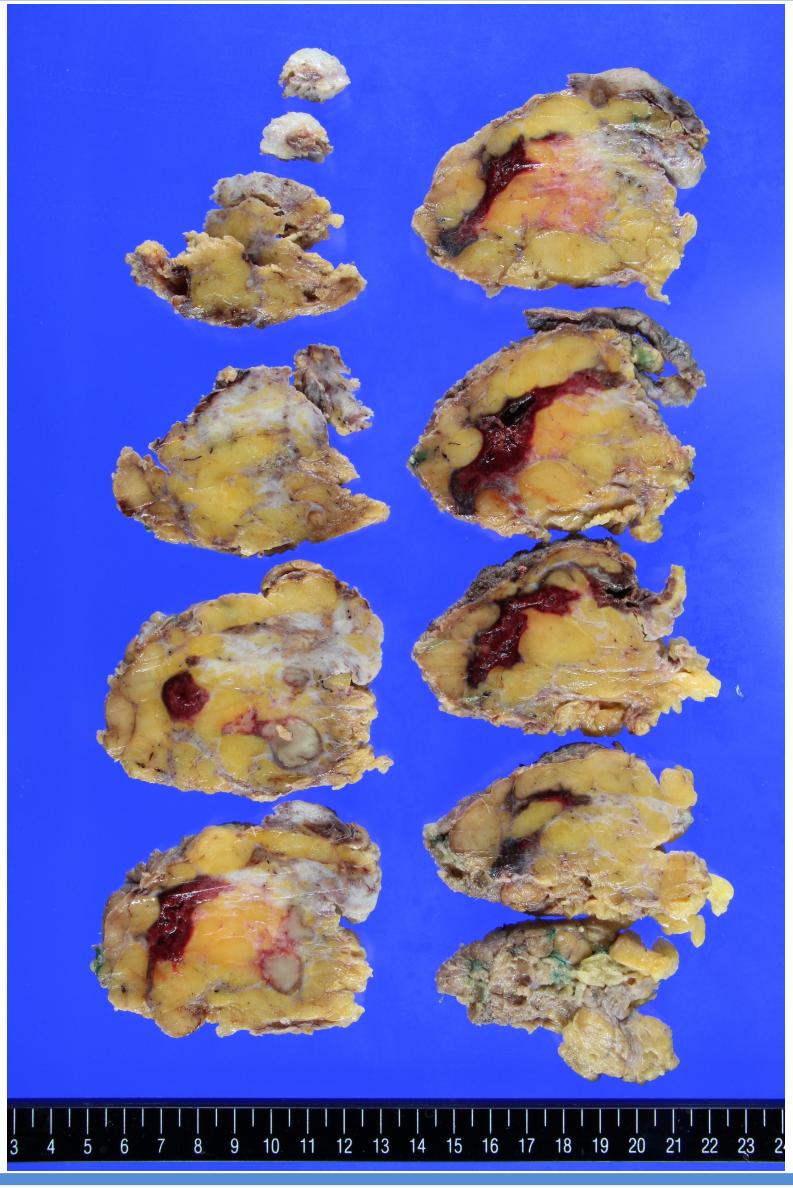

乳腺炎のポイント

- clustered ring enhancementといったDCISを示唆する所見は、膿瘍周囲の炎症性変化に付随して見られることもある。

乳癌の臨床 30(3), 279-283, 2015
Acta Radiol 48: 150-155, 2007

- USでは流動性エコーや周囲の組織の血流上昇など膿瘍形成、炎症の波及に伴う所見がリアルタイムに観察できる。

乳腺甲状腺超音波医学 6(3): 28-40: 2017

症例３

症　例

- 21歳、女性
  - 1妊1産、3年前に出産あり授乳中
- 現病歴：4ヶ月前から乳房の腫れを自覚し来院
- 併存症:なし

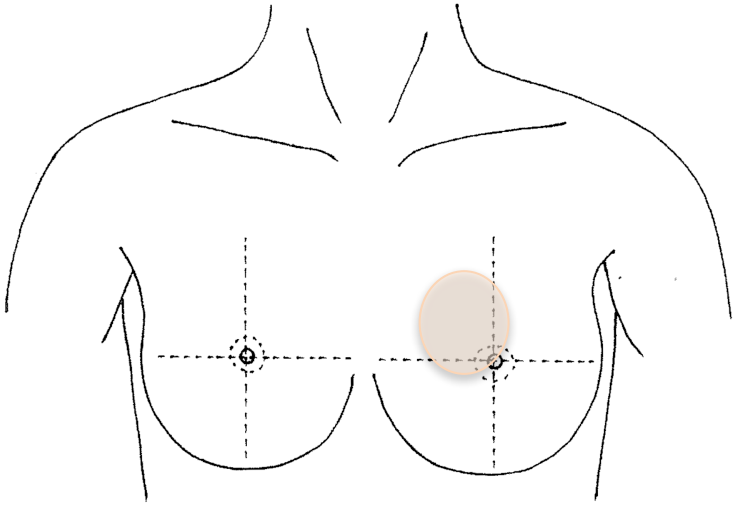

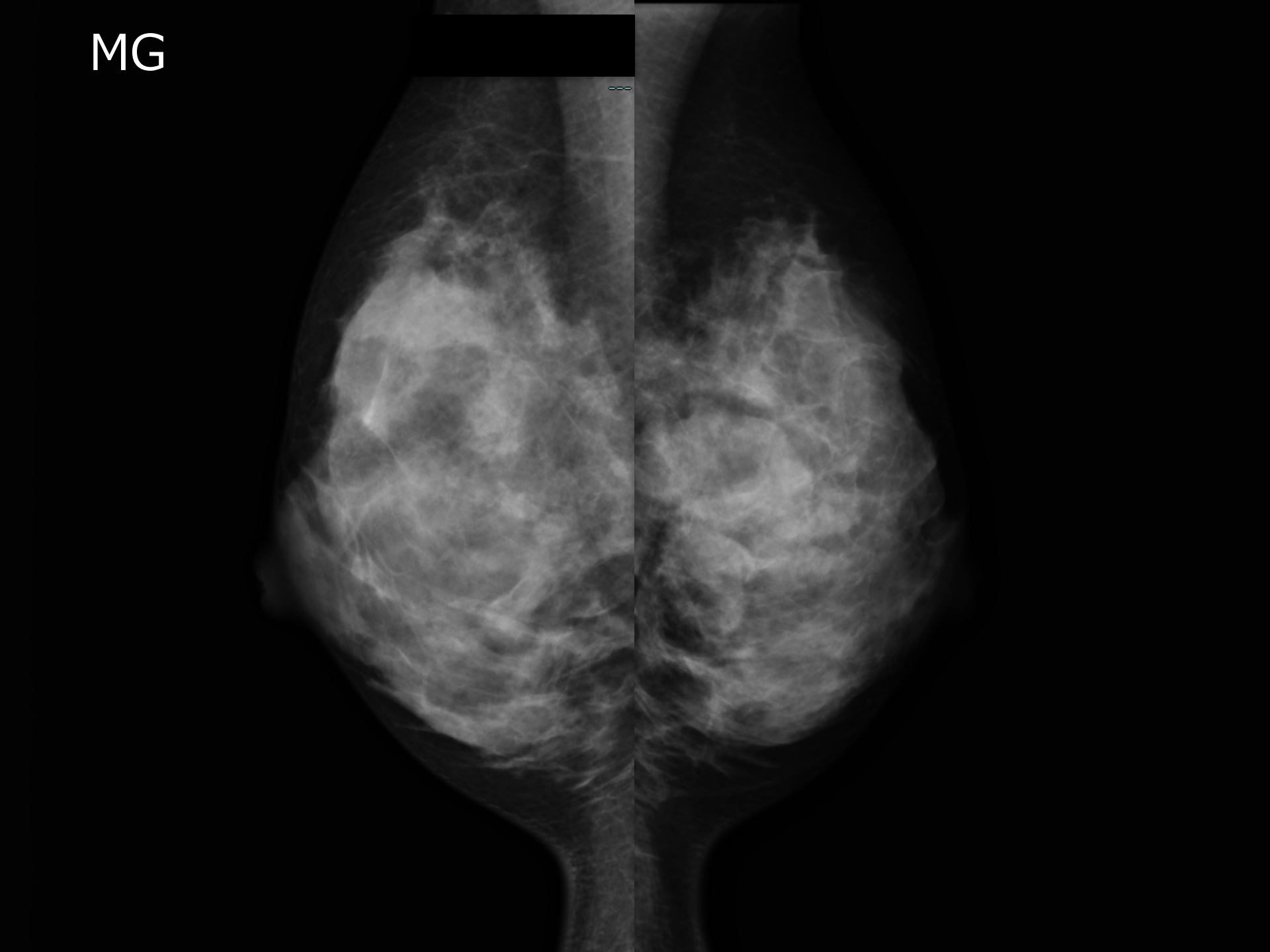
MG

MG

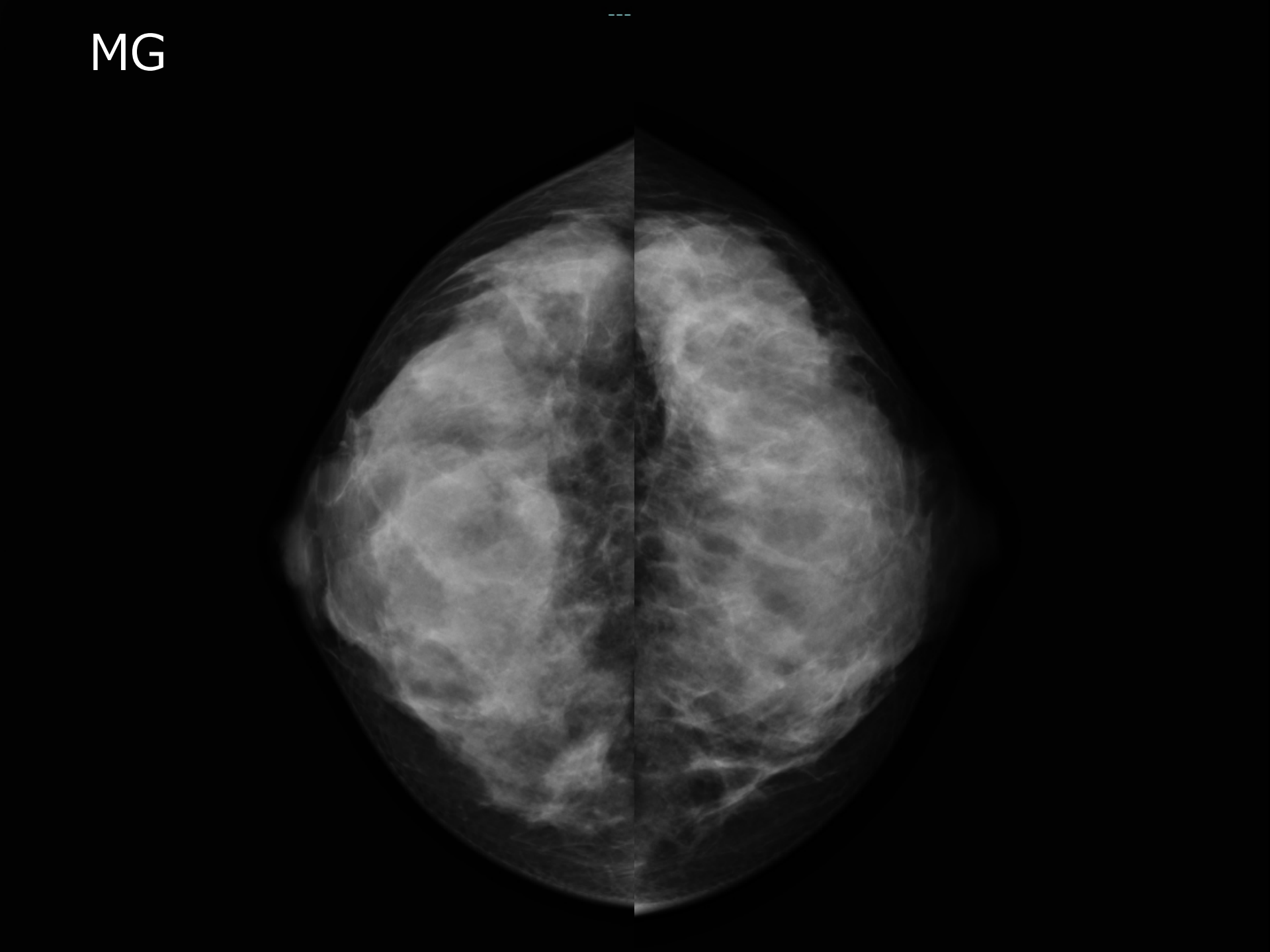

Q

MGの所見は？
MGのカテゴリーは？

US

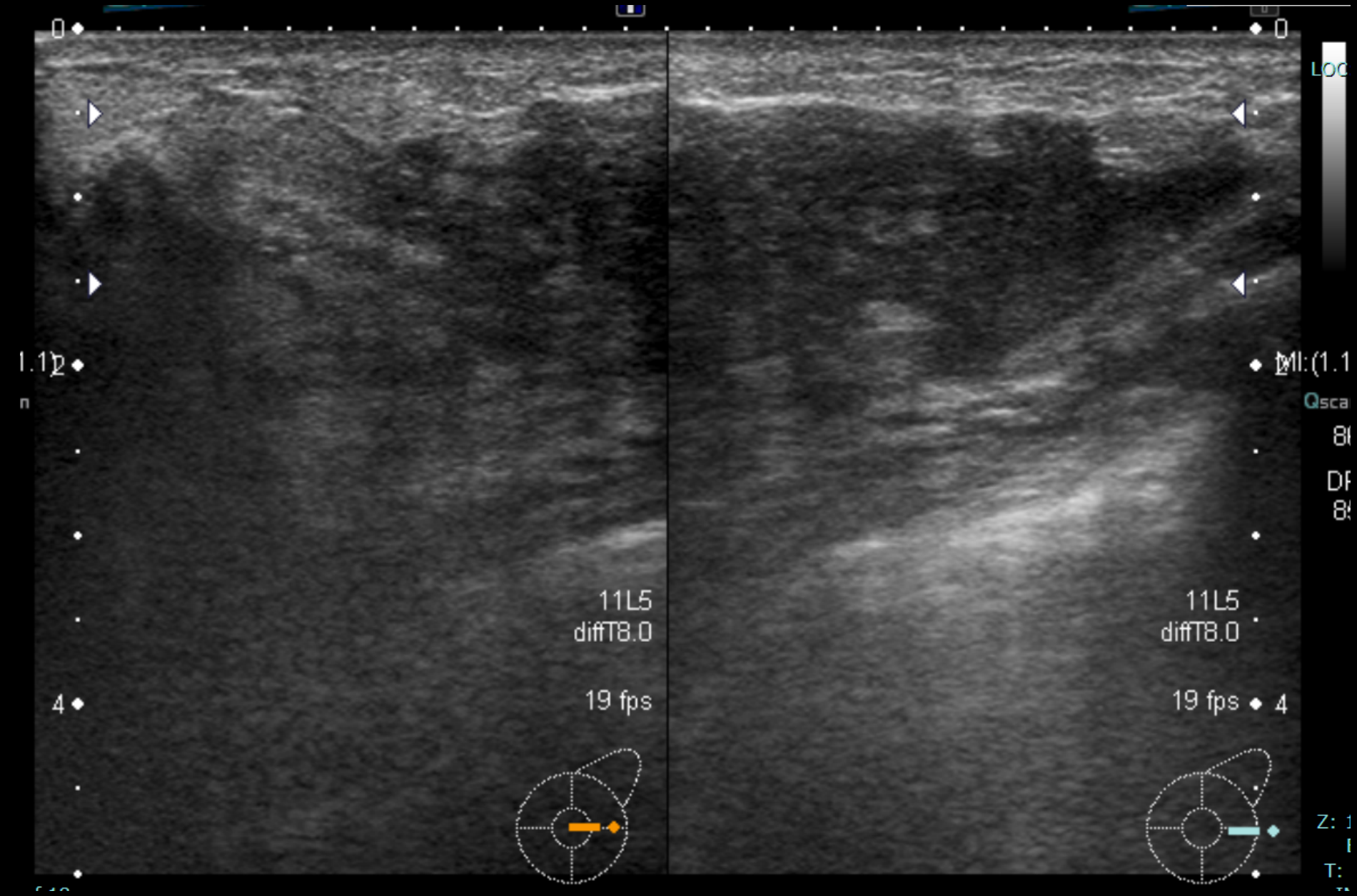

Q

USの所見は？

針生検

- **肉芽腫性乳腺炎**
  - Granulomatous mastitis
  - 好中球浸潤からなる炎症性肉芽組織の形成
  - 類上皮細胞からなる肉芽腫形成

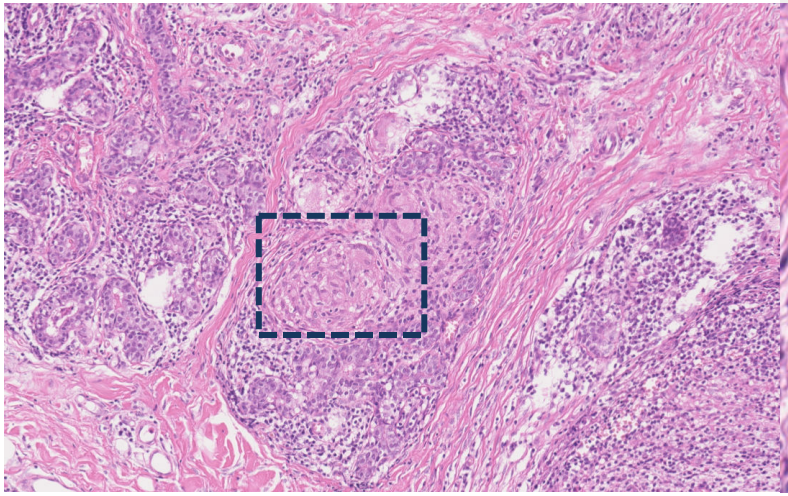

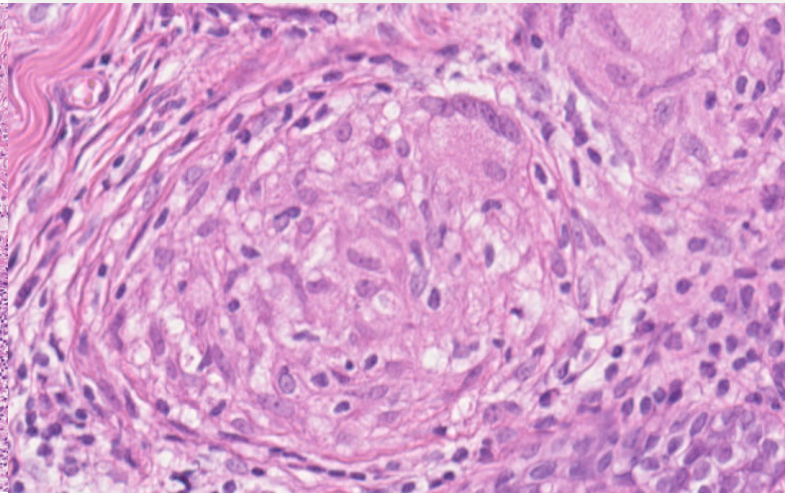

CT

病変の範囲は造影効果を示す範囲

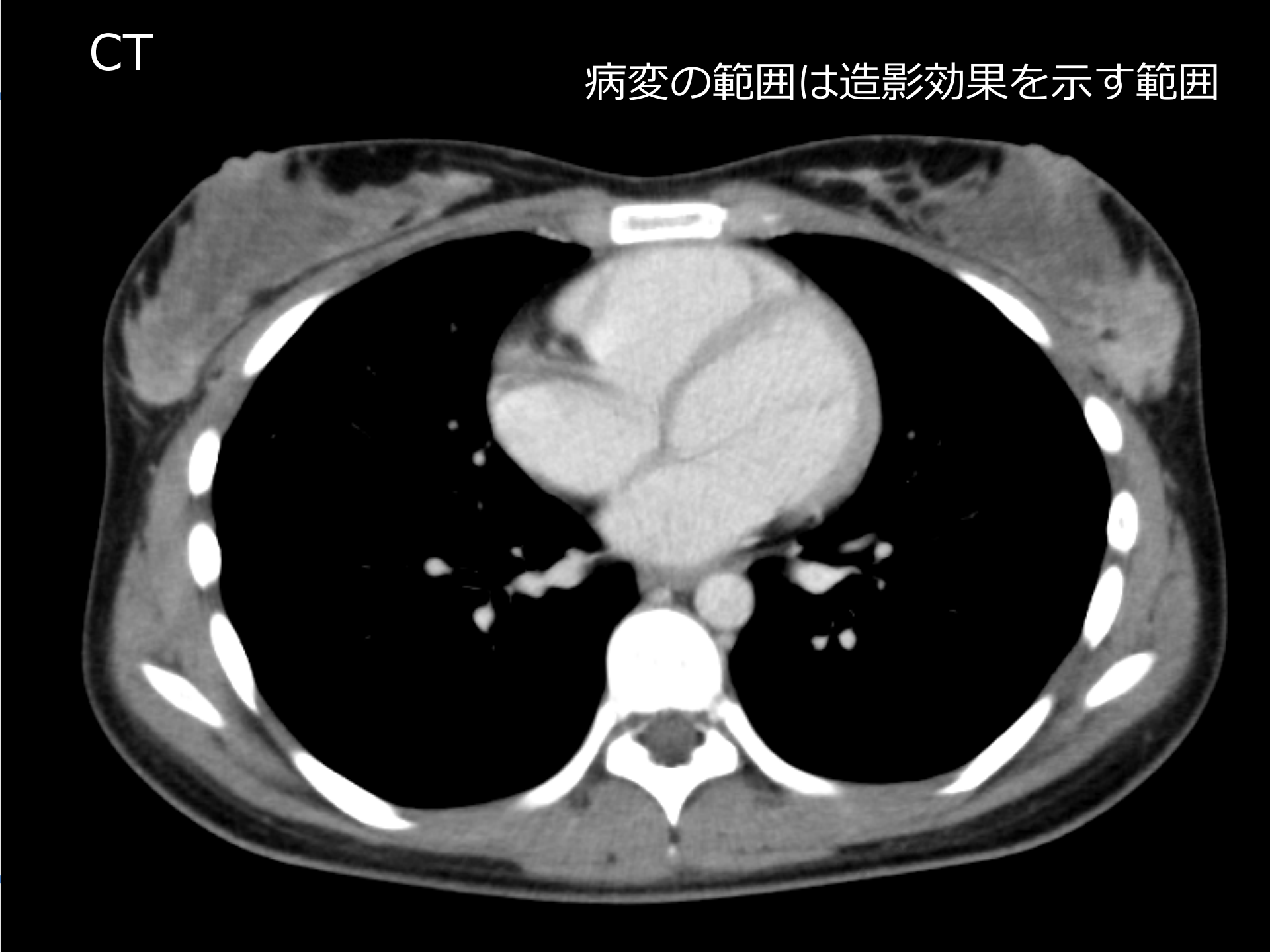

肉芽腫性乳腺炎について

- **<u>Carmaltらの提唱する5つの特徴</u>**
  - 最終出産より5年以内の妊娠可能な年齢に多い
  - 病理組織学的所見：類上皮細胞・好中球の浸潤と異物、あるいは、Langhans型巨細胞を伴った肉芽腫の出現
  - 膿瘍
  - 病変の主体は小葉中心
  - 乾酪巣、抗酸菌、真菌の存在は否定

Med J Aust 1: 356-9: 1981

炎症性乳癌、乳腺炎、肉芽腫性乳腺炎

炎症性疾患のまとめ

炎症性乳癌/乳腺炎/肉芽腫性乳腺炎について

	病態
炎症性乳癌	真皮内に腫瘍塞栓に起因する皮膚のリンパ流障害 →皮膚の発赤・浮腫
乳腺炎	扁平上皮化生を伴う乳管洞の閉塞 →分泌物の停滞、炎症
肉芽腫性乳腺炎	小葉中心性に肉芽腫の形成（原因不明） Corynebacteroiumの関与

Rosen’s Breast Pathology 3rd ed. Lippincott Williams & Wilkins. 2009
Pearls in Breast Imaging new edition Medical view. 2016

画像所見の共通点

モダリティ	所見　※炎症性変化という観点では共通点が見られる
視触診	皮膚の発赤、硬結 皮膚の瘻孔（膿瘍と皮膚の交通を示唆）
MG	非対称性濃度上昇、皮膚肥厚、梁柱の肥厚 所見を認めないことも多い
US	内部不均一な不整形腫瘤 **流動性を伴う点状高エコー**（膿瘍内容液を反映） 脂肪組織の間隙･クーパー靱帯の低エコー域（膿瘍拡大を反映）
MRI	T2WIの高信号域（炎症・浮腫を反映） リング状の造影増強効果（膿瘍を反映）
コメント	炎症の波及、膿瘍形成の有無により**所見が非常に多彩** **病理学的診断**が非常に重要な点

乳腺甲状腺超音波医学 6(3): 28-40:　2017
Pearls in Breast Imaging new edition Medical view Co. Ltd. 2016

まとめ

- 炎症性乳癌/乳腺炎/肉芽腫性乳腺炎の鑑別はむずかしい
  - 画像所見はむしろ、膿瘍形成、炎症の程度に左右される
- 炎症所見が伴う点は共通している
- 病理診断が決定打になる